



Dehiszenzsyndrome

Diagnostik und Therapie

Hintergrund

Es ist selten, dass in der HNO-Heilkunde bis dato unbekannte Krankheitsbilder beschrieben werden. Ein solches Krankheitsbild stellen die Dehiszenzsyndrome des oberen/hinteren Bogengangs dar, die sehr variable klinische Ausprägungen haben können. Der Erstbeschreiber [12] wies die Existenz eines solchen „mobilen, dritten Labyrinthfensters“ erstmals an 2 Kasuistiken nach und charakterisierte damals die klinische Symptomatik als druckinduzierte Hör- und Gleichgewichtsstörungen bei kombinierter Schwerhörigkeit.

» Sehr typisch sind Oszillopsien, Hyperakusis und Schwindelauslösung durch große Lautstärken

Mittlerweile sind viele Arbeiten mit Hinweisen zur Entstehung, zur Diagnostik, der klinischen Ausprägung und zur Therapie erschienen, die erkennen lassen, dass diese strukturelle Abnormität der Bogengänge manchmal kaum klinisch in Erscheinung tritt, aber auch schwerwiegende audiovestibuläre Beschwerden verursachen kann, sodass der als Gastredner bei der ADANO-Jahrestagung 2012 in Magdeburg eingeladene J. Carey (Johns-Hopkins-Universität) zu Recht von Dehiszenzsyndromen als „the great masquerader“ sprach. Die Ausprägung der klinischen Symptomatik wird i. d. R.

In Dankbarkeit meinem ehemaligen Chef, Förderer und großen Anreger (und manchmal Aufreger), Herrn Prof. Dr. Zenner, gewidmet: ad multos annos!

durch die Defektgröße bestimmt [14, 13].

Einig sind sich alle Arbeiten seit der Erstbeschreibung darin, dass eine hochauflösende Computertomographie (HR-CT) des Felsenbeins der entscheidende Schritt zur Sicherung der Diagnose ist (zur Übersicht vgl. [7]).

Sehr typisch sind Oszillopsien (tanzendes Blickfeld bei schneller Bewegung, z. B. beim Laufen), eine Hyperakusis bzw. Autophonie und eine Schwindelauslösung durch große Lautstärken (sog. Tullio-Phänomen) [2]. Auslöser der Akutsymptomatik sind häufig Kopfanpralltraumen (Schädel-Hirn-Trauma I. Grades, SHT I, z. B. nach Sturz mit Kopfanprall), wodurch die Dura über der Dehiszenz zur Schädelgrube abreißt und die Akutsymptomatik getriggert wird [17, 18]. Andere Auslöser sind möglich (z. B. arterieller Hypertonus, Einsetzen der Menopause). Die klinische Symptomatik reicht von kombinierter bzw. Schalleitungsschwerhörigkeit (Differenzialdiagnose, DD: Otosklerose!) bis hin zu ausgeprägten Innenohrschwerhörigkeiten [5]. Neben Schwankschwindel kommen auch menieriforme Drehschwindelattacken vor [6].

Literaturübersicht

Entstehung und Pathophysiologie

Teixido et al. [18] wiesen an jugendlichen Felsenbeinpräparaten nach, dass es zu einer postnatalen Knochenentwicklungsstörung im Bereich der Pyramide oberhalb des superioren Bogengangs bei Dehiszenzsyndromen des oberen Bogengangs („superior canal dehiscence syndrome“, SCDS) und direktem Dura-kontakt zum Endosteum kommt, hervorgerufen durch ein SHT im Kindes-/Jugendalter.

Ebenfalls an Felsenbeinen wiesen Takahashi et al. [17] nach, dass es zu einer Vorwölbung von oberem Bogengang und Cochlea in das Gehirn des Fötus kommt, nicht jedoch beim Erwachsenen, sodass dort eine Prädilektionsstelle für eine Schädigung der Knochenwachstumszonen liegt.

Goddard et al. [8] konnten für das Dehiszenzsyndrom des hinteren Bogengangs („posterior canal dehiscence syndrome“, PCDS) eine syndromale Assoziation mit einer Knochenfehlbildung (Hallermann-Streif-Syndrom) nachweisen.

Saxby et al. [16] zeigten in einer großen Serie ($n = 649$), dass die Dehiszenzsyn-

Tab. 1 Zusammenfassung der neurootologischen und audiologischen Befunde der Patienten bei Diagnosestellung

Anzahl	DHI \pm SD (durchschnittliche Punktzahl)	cVEMP-Differenz (signifikante Seitendifferenz)	Mittl. HV \pm SD (dB)	KL-LL-Differenz
Op.				
$n = 41$	66 (\pm 12)	35	63 (\pm 16)	3
Kons.				
$n = 9$	44 (\pm 6)	5	25 (\pm 8)	10

DHI Dizziness Handicap Inventory, SD Standardabweichung („standard deviation“), cVEMP zervikale vestibulär evozierte myogene Potenziale, mittl. HV mittlerer Hörverlust, KL-LL-Differenz mittlere Knochen-Luftleitungs-Differenz, Op. Operation, Kons. konservative Therapie

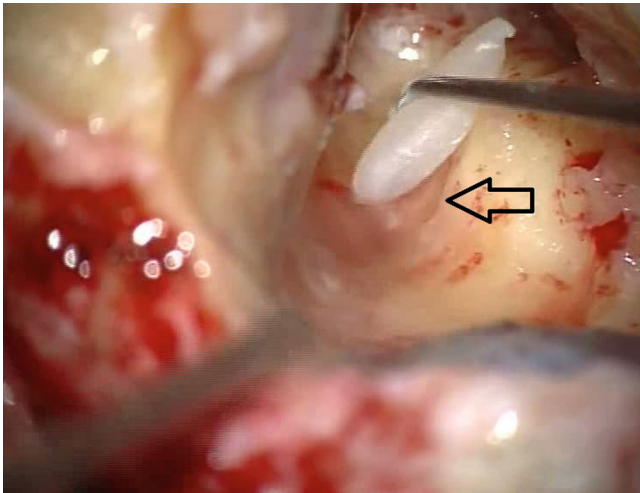


Abb. 1 ◀ Intraoperativer Situs mit freigelegtem oberem Bogengang (Pfeil), in den Knochenwachs zur Okklusion eingebracht wird

drome des oberen Bogengangs im Vergleich zu denen des hinteren Bogengangs mit einer Häufigkeit von 3:2 bei Jugendlichen unter 18 Jahren auftreten, von denen aber nur 27 % klinisch relevante Beschwerden aufweisen.

Es gibt Patienten, bei denen die Erkrankung sowohl den oberen als auch den hinteren Bogengang betrifft. Bilateralität ist ebenfalls möglich; ein hereditärer Hintergrund [9, 14] wurden ebenso wie ein atypischer Verlauf des Sinus petrosus superior als Ursache beschrieben [11].

Diagnostik

In der funktionsdiagnostischen Untersuchung der Patienten sind die zervikalen oder okulären vestibular evozierten myogenen Potenziale (cVEMP/oVEMP) als wichtigstes Kriterium mittlerweile etabliert.

» cVEMP weisen eine 80- bis 100 %ige Sensitivität/Spezifität auf

Zuniga et al. [20] beschrieben, dass cVEMP (erhöhte Amplituden auf der erkrankten Seite) eine 80- bis 100 %ige Sensitivität/Spezifität aufweisen. Janky et al. [10] wiesen nach, dass oVEMP in Luftleitung („click/500 Hz bursts“) am sensitivsten sind, wenn man die Peak-to-Peak-Amplitude und deren Reduktion zugrunde legt. Benamira et al. [1] wiesen in einer größeren Serie ($n = 106$)

nach, dass neben der Schwindelauslösung (Ausfallsnystagmus ins gesunde Ohr) durch das Valsalva-Manöver eine Knochen-Luftleitungs-Differenz („air-bone gap“ bei 250 Hz) relevante Kriterien sind. Chi et al. [5] beschrieben sehr variable Hörstörungen (normales Hörvermögen, Hörverlust, Innenohrschwerhörigkeit, kombinierte Schwerhörigkeit, Ertaubung).

Therapieoptionen

In der Regel wird in der Literatur bei klinisch relevanten Beschwerden ein Bogengangverschluss (über verschiedene Zugangswege) empfohlen.

Nielsen et al. [15] berichteten ($n = 33$) über ein Vorgehen via mittlere Schädelgrube („middle-fossa approach“). Sie beschrieben, dass sich der „Schwindel“ (im englischen Original unspezifisch als „imbalance“ beschrieben) dadurch in der Mehrzahl der Fälle beseitigen ließ, es gab 3 Revisionseingriffe (2 waren erfolgreich), die Autophonie, der Tinnitus, das Völle- und Druckgefühl verschwanden „meistens“ (im englischen Original: „largely“). Eine verzögerte Wiederherstellung der Patienten ($n = 6$, über 4 Monate) ergab sich bei größeren Defekten (über 4,6 mm), bei Bilateralität der Erkrankung und gleichzeitig bestehender Migräne.

In einer Serie mit 16 Patienten [3] wurde ein transmastoidales Plugging beschrieben, wobei es bei 50 % der Patienten mit vestibulären Symptomen zu einem völligen Sistieren und bei 45 % zu einer

Verbesserung kam, ein Patient wies keine Besserung auf. Das Hörvermögen ließ sich durch den Eingriff nicht beeinflussen, der pulsatile Tinnitus verschwand bei 90 % der Patienten. Ähnliche Ergebnisse ergeben sich bei einer Serie, in der über das Mastoid eine Knorpelscheibe zum Abdichten („capping“) auf die Dehiszenz aufgebracht wurde [4].

Eine Arbeit stellt die audiovestibulären Beschwerden bei 62 Patienten mit/ohne nachfolgenden chirurgischen Eingriff gegenüber. Die Patienten ($n = 34$), die sich nicht operieren lassen wollten, hatten signifikant weniger klinisch relevante Beschwerden (Autophonie, pulsatile Tinnitus, Drehschwindelanfälle, Kinetose) [2].

Einige Arbeiten beschreiben auch eine Verstärkung der Rundfenstermembran durch chirurgisches Ableben bei rein audiologischen Beschwerden (Tinnitus, Hyperakusis, Völlegefühl) [18, 19] als Therapieoption.

Material und Methoden

In einer prospektiven, nichtrandomisierten Serie wurden (von 2010 bis 2015) 52 Patienten (31 w., 21 m.) mit einem radiologisch (HR-CT der Felsenbeine) bestätigten Dehiszenzsyndrom des oberen Bogengangs beraten. Das Durchschnittsalter betrug 52,4 Jahre (38–75 Jahre). Die führende klinische Symptomatik als Grund für die Vorstellung waren menieriforme Drehschwindelattacken ($n = 41$), die nächsthäufigsten Beschwerden waren heftiger Schwankschwindel mit Stürzen ($n = 6$) bzw. ein allgemeines Unsicherheitsgefühl ($n = 5$).

» Die meisten Patienten hatten eine mittel- bis hochgradige Innenohrschwerhörigkeit

Das Hörvermögen der Patienten war unterschiedlich beeinträchtigt, die meisten Patienten hatten eine mittel- bis hochgradige Innenohrschwerhörigkeit (IOS; $n = 36$), bei 12 Patienten bestand eine funktionelle Taubheit, 4 Patienten waren geringgradig schwerhörig (davon 2 mit einer KL-LL-Differenz von 10 dB).

A. Ernst · I. Todt · J. Wagner

Dehissenzsyndrome. Diagnostik und Therapie

Zusammenfassung

Hintergrund. Dehissenzsyndrome der Bogengänge sind eine vor wenigen Jahren erstmals beschriebene Gruppe von Labyrinthkrankungen. Sie führen zu nicht einheitlich ausgeprägten Hör- und Gleichgewichtsstörungen. Gerade bei jüngeren Patienten haben nur ein Drittel der Betroffenen klinisch relevante Beschwerden. Neben Ätiologie und Pathogenese werden hier Diagnostik und Therapieoptionen anhand einer Patientenserie der Autoren vorgestellt. **Material und Methoden.** In dieser nichtrandomisierten, prospektiven Studie wurden 52 Patienten mit einem ein-/beidseitigen Dehissenzsyndrom des oberen und/oder hinteren Bogengangs (SCDS/PCDS) durch eine hochauflösende Computertomographie der Felsenbeine (HR-CT) identifiziert. Eine

chirurgische Therapie wurde v. a. Patienten mit ausgeprägten (i. d. R. menieriformen, ggf. als Tumarkin-Krise mit Sturzneigung einhergehenden) Beschwerden vorgeschlagen ($n = 41$), davon erhielten 31 Patienten einseitig ein Hörimplantat. **Ergebnisse.** Von den 41 Patienten mit transmastoidalem Verschluss eines oder beider Bogengänge zeigten 30 eine signifikante Verbesserung ihrer Gleichgewichtsstörung im Dizziness Handicap Inventory (DHI), die Drehschwindelanfälle sistierten. Ein positives Ergebnis war korreliert mit dem Schweregrad der präoperativen Störung, ein negatives Ergebnis (nichtsignifikanter Anstieg des DHI, Wiederauftreten von Schwindel in unterschiedlicher Ausprägung) mit den Komorbiditäten vestibuläre Migräne,

M. Menière auf dem kontralateralen Ohr und einer Dehissenzgröße über 4 mm. **Schlussfolgerung.** Je ausgeprägter die Gleichgewichtssymptomatik ist, umso erfolgreicher ist ein chirurgisches Vorgehen. Die begleitenden auditiven Symptome (unspezifisches Völlegefühl auf dem Ohr, Hyperakusis) sprechen i. d. R. schlecht auf chirurgische Therapie an. Ein Cochleaimplantat (CI) hat einen zusätzlich positiven Therapieeffekt, Komorbiditäten sind als (relative) Kontraindikationen zu beachten.

Schlüsselwörter

Schwindel · Tinnitus · Schwerhörigkeit · M. Menière · Cochleaimplantate

Dehiscence syndromes. Diagnosis and treatment

Abstract

Background. Dehiscence syndromes of the semicircular canals are a relatively new group of neurotological disorders. They have a variety of symptoms with hearing/balance involvement. Younger patients have clinically relevant symptoms in only about one third of cases. In addition to etiology and pathogenesis, the present paper describes diagnostic and therapeutic possibilities using a patient series of the authors. **Materials and methods.** This nonrandomized prospective study included 52 patients with uni-/bilateral dehiscence syndromes of the superior and/or posterior canal (SCDS/PCDS), diagnosed with high-resolution computed

tomography (HR-CT) of the petrous bone. Of 41 patients undergoing surgical therapy for severe symptoms—predominantly vertigo attacks (Meniere-like) and/or falls (Tumarkin crises)—31 received single-sided hearing implants. **Results.** Of the 41 patients with transmastoid superior and/or posterior canal occlusion, 30 showed a significant improvement of balance in the Dizziness Handicap Inventory (DHI); the dizzy spells ceased. A positive outcome was correlated with the severity of the preoperative disorder; a poor outcome (nonsignificant increase in DHI, recurrent vertigo of various qualities/frequencies)

with the comorbidities vestibular migraine, Menière's disease of the contralateral ear, and a dehiscence size exceeding 4 mm. **Conclusion.** The more severe the vestibular symptoms, the better the outcome of surgical therapy. Auditory symptoms (nonspecific aural fullness, hyperacusis) do not generally respond well to surgical therapy. Cochlear implants have an additional beneficial effect; comorbidities should be considered as (relative) contraindications.

Keywords

Vertigo · Tinnitus · Hearing loss · Menière's disease · Cochlear implants

Die Befunde der neurotologischen Diagnostik sind in **Tab. 1** zusammengefasst (zur Methodik s. [7]).

Die Patienten wurden ausführlich beraten, nach einem Medikamententherapieversuch (in der Reihenfolge Arlevert – Betahistin – Metoprolol) waren 9 Patienten mit ihrem Gesundheitszustand zufrieden (signifikanter Anstieg des Punktwerts im Dizziness Handicap Inventory, DHI).

Die anderen 41 Patienten wurden transmastoidal operativ behandelt (Bogengangsokklusion des oberen Bogen-

gangs bei präoperativ bestehender gering- bis mittelgradiger Innenohrschwerhörigkeit, IOS bzw. des oberen/lateralen Bogengangs bei funktioneller Surditas; **Abb. 1**).

Davon erhielten 27 Patienten parallel ein Cochleaimplantat (CI). Diese CI-versorgten Patienten hatte alle ein Einsilberverständnis von $\leq 30\%$ im Freiburger Sprachtest und keinen Hörgewinn bei der Probeversorgung mit digitalen State-of-the-Art-Hörgeräten.

Vier Patienten wurden mit einer Vibrant Soundbridge (VSB, Fa. MedEL,

Innsbruck, Österreich) zur Hörrehabilitation versorgt. Sie wiesen einen mittleren Hörverlust von 42 dB bei 2, 3 und 4 kHz auf. Die Probeversorgung mit digitalen State-of-the-Art-Hörgeräten erbrachte bei allen Patienten eine Zunahme des Tinnitus bzw. der Autophonie, weswegen die Patienten eine Versorgung mit diesen Hörgeräten ablehnten.

Die Indikationsstellung orientierte sich hierbei an den geltenden Leitlinien der Arbeitsgemeinschaft der Wissenschaftlichen Medizinischen Fachgesellschaften e. V. (AWMF) für die Versorgung

Hier steht eine Anzeige.



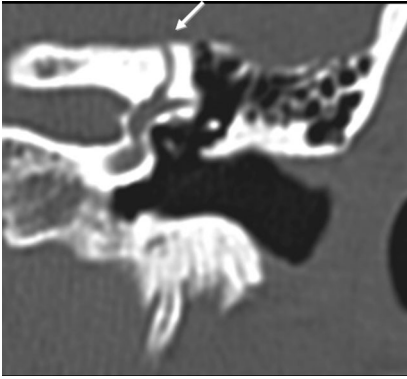


Abb. 2 ▲ Dehiszenzsyndrom des oberen Bogengangs (Pfeil) in der hochauflösenden Felsenbein-CT. (Institut für Radiologie im Unfallkrankenhaus Berlin, Prof. Dr. S. Mutze)

mit Cochleaimplantaten (017–071) bzw. aktiven, implantierbaren Hörsystemen (017–073; www.awmf.org).

Das Follow-up betrug durchschnittlich 14 Monate (2–24 Monate). Es wurden die prä- und postoperativen Werte der funktionsdiagnostischen Untersuchungen intraindividuell verglichen (gepaarter t-Test, $p \leq 0,05$) und Komorbiditäten auf Normalverteilung (Kolmogorov-Smirnov-Test) geprüft. Anschließend erfolgte die Auswertung mithilfe einer Bonferroni- α -Korrektur für Mehrfachkorrelationen ($p \leq 0,05$).

Ergebnisse

Von den 9 Patienten, die in unterschiedlicher Dosierung und Kombination medikamentös wegen der Gleichgewichtsstörungen behandelt wurden, gaben alle eine Besserung der Gleichgewichtsstörungen an, in unterschiedlicher Ausprägung waren aber alle 9 Patienten von Schwindel weiterhin betroffen. Ein signifikanter DHI-Anstieg ($n = 8$), Angst vor einem chirurgischen Eingriff ($n = 4$) bzw. die Möglichkeit einer postoperativen Verschlechterung des Hörvermögens ($n = 3$) waren die wichtigsten Entscheidungsgründe gegen ein operatives Vorgehen.

Von den 41 operierten Patienten zeigten 30 eine signifikante klinische Verbesserung der Gleichgewichtsstörung (signifikanter DHI-Anstieg, entsprechend einem vollständigen Sistieren der Drehschwindelanfälle, keine Sturzfälle mehr). Der positive Verlauf war

korreliert mit dem Schweregrad des Schwindels präoperativ (je ausgeprägter der Schwindel präoperativ, umso erfolgreicher der Eingriff), einer einzeitigen Cochleaimplantation (ein CI führte signifikant häufiger zum vollständigen Sistieren der Gleichgewichtsstörungen) und dem Alter bei Operation (jünger als 50 Jahre).

Ein negatives Ergebnis bei 11 Patienten (nichtsignifikanter DHI-Anstieg, erneutes Einsetzen von Drehschwindelanfällen nach durchschnittlich 3 Monaten, Einsetzen von Schwankschwindel) war korreliert mit den Komorbiditäten vestibuläre Migräne bzw. M. Menière nach Kriterien der American Academy of Otolaryngology – Head and Neck Surgery (AAO-HNS) auf der kontralateralen Seite, dem bilateralen Auftreten eines SCDS und einer Defektgröße im oberen Bogengang über 4 mm (■ **Abb. 2**) sowie einem Alter über 55 Jahre.

Bei 5 der 11 Patienten wurde eine Revisions-Op. erforderlich (bei 4 Patienten erfolgte eine Labyrinthektomie wegen der ohnehin als Folge des Ersteingriffs aufgetretenen Hörverschlechterung, in Kombination mit Cochleaimplantation, bei einem Patienten wurde zusätzlich der laterale Bogengang verschlossen), woraufhin deren Gleichgewichtsstörungen sich signifikant verbesserten. Die anderen 6 Patienten sind im Follow-up und werden beraten (derzeit keine patientenseitige Entscheidung zur Op. trotz des ärztlichen Anratsens).

» Bei 9 der 41 operierten Patienten blieb das Hörvermögen unverändert

Das Innenohrhörvermögen bei den 41 operierten Patienten verschlechterte sich nichtsignifikant bei 28 Patienten (durchschnittlich 10–15 dB), bei 4 Patienten kam es postoperativ zu einer funktionellen Ertaubung (bei vorbestehender mittel- bis hochgradiger IOS), und bei 9 Patienten blieb das Hörvermögen unverändert (■ **Tab. 2**).

Diskussion

Die Behandlung der Dehiszenzsyndrome bleibt schwierig. Das „mobile dritte Fenster“ hat bei einigen Patienten keine, bei einigen gravierende Auswirkungen auf das Hör- und Gleichgewichtsorgan [1]. Einigkeit herrscht in der internationalen Literatur, dass ein chirurgisches Vorgehen den besten Verlauf bei gravierenden Gleichgewichtsstörungen bzw. erheblichem Leidendruck, also einer ausgeprägten klinischen Symptomatik, erbringt [15]. Das Vorgehen (über die mittlere Schädelgrube, transmastoidal) wird derzeit noch unter verschiedenen Aspekten diskutiert, hier ist eine endgültige Entscheidung noch nicht möglich [3, 7], ebenso wie die Wahl des Okkludatmaterials.

Die Hörstörungen sind – im Gegensatz zum Erstbeschreiber – nicht nur auf die „klassische“ kombinierte Schwerhörigkeit beschränkt, sondern gerade die neueren Arbeiten zeigen variable Hörverluste (von Normakusis über kombinierte Schwerhörigkeit bis zur Surditas, [5, 18]). Neben dem Ohrdruck („Ototonus“ bzw. „aural fullness“ in der englischsprachigen Literatur) und der Hyperakusis steht bei diesen Hörstörungen der Ausgleich eines möglichen Hörverlusts im Vordergrund (Hörgerät/Implantat). Da eine Kombination aus neurologischer Intervention und Implantateinsatz sich bei den Patienten mit funktioneller Surditas besonders gut anbietet [6], sind hier die funktionellen Ergebnisse besonders befriedigend. Die CI-Elektrode an sich scheint hier zusätzlich schwindelreduzierend zu wirken (sie verhindert die Flüssigkeitsverschiebungen im Labyrinth) [18], was aber einer separaten Untersuchung bei Vorliegen größerer Fallzahlen bedarf.

Besonders kritisch muss beim Stellen der Op.-Indikation nach Komorbiditäten (vestibuläre Migräne, Bilateralität) gesucht werden [1, 2]. Die postoperativ erforderliche, zentrale Kompensation des chirurgisch induzierten Defizits (Okklusion und damit Ausschaltung des oberen Bogengangs) gelingt bei älteren Patienten nicht immer (es gibt aus Sicht der Autoren keine absolute Altersgrenze), hilfreich sind hier in der Rekovalenzphase

Tab. 2 Prä-/postoperativer Vergleich der audiologischen Befunde bei den 41 chirurgisch behandelten Patienten

Anzahl	Mittl. HV \pm SD (dB)		ES \pm SD (%)	
	Präop.	Postop.	Präop.	Postop.
Okkl. + CI				
n = 27	82 (\pm 5)	85 (\pm 4)	25 (\pm 5)	23 (\pm 6)
Okkl.				
n = 10	20 (\pm 8)	28 (\pm 7)	80 (\pm 12)	75 (\pm 10)
Okkl. + VSB				
n = 4	38 (\pm 8)	41 (\pm 4)	65 (\pm 6)	58 (\pm 9)

Präop. präoperativ Postop. postoperativ, Okkl. Bogengangsokklusion, CI Cochleaimplantat, VSB Vibrant Soundbridge, mittl. HV mittlerer Knochenleitungshörverlust bei 2, 3 und 4 kHz, SD Standardabweichung („standard deviation“), ES Freiburger Einsilberverständnis

ein zusätzliches Vestibularistraining, ggf. mit medikamentöser Unterstützung [7].

Die auch international beschriebenen, variablen Ergebnisse nach Dehiszenzverschluss scheinen von den Randbedingungen (z. B. erhöhter intrakranieller Druck, arterieller Hypertonus, Vorliegen eines obstruktiven Schlafapnoesyndroms) [7], von der Wahl des Okkludatmaterials, nicht jedoch so sehr vom chirurgischen Zugang abzuhängen – abgesehen von den diskutierten Komorbiditäten. Die Abdeckung der Dehiszenz sollte, wenn technisch möglich – unserer Erfahrung nach (geringere Belastung des Patienten, geringe Morbidität) – transmastoidal erfolgen (komplikationsarm, zeitsparend). Die Wahl des Verschlussmaterials sollte berücksichtigen, dass der intralabyrinthäre Wasserdruck und Ganzkörpererschütterungen zur Lockerung des Okkludatmaterials führen können. Deshalb ist eine Kombination aus Knochenmehl/Fibrin (Anregung der Osteoneogenese) und Knochenwachs aus Sicht der Autoren optimal. Die okkludierten Bogengänge müssen gegen aufsteigende, entzündliche Komplikationen noch mit einem Muskel-Patch wasserdicht abgedichtet werden.

Abschließend soll aus einem Letter-to-the-Editor von Teixido zitiert werden, der nicht resignativ, aber kritisch seine Arbeit mit dem Hinweis beschließt:

An effective repair in which the patient reliably awakens with the feeling of problem resolving has not yet been described [18].

Zusammenfassend muss man mit Blick auf die Literatur und die eigenen Erfahrungen derzeit sagen, dass v. a.

ausgeprägte vestibuläre Symptome (z. B. menieriforme Drehschwindelattacken) eine harte Op.-Indikation darstellen, wobei die (relativen) Kontraindikationen (vestibuläre Migräne, Bilateralität, hohes Alter) berücksichtigt werden sollten.

Fazit für die Praxis

Dehiszenzsyndrome des oberen und/oder hinteren Bogengangs sind knöcherne Anomalien des Innenohrs im Sinne eines „dritten Fensters“, die klinisch eine Vielzahl von Symptomen im Hör- und/oder Gleichgewichtssystem verursachen können. Die Diagnosestellung erfolgt primär über eine hochauflösende Felsenbein-CT. Diagnostisch sollten Begleiterkrankungen, die den Hirn- (und damit Innenohr-)Druck beeinflussen, abgeklärt werden (z. B. arterieller Hypertonus, obstruktives Schlafapnoesyndrom, OSAS), um neben der symptomatischen Therapie einen zusätzlichen, kausalen Therapieansatz verfolgen zu können. Die Innenohrhörstörungen sind i. d. R. wie üblich zu behandeln (Hörgeräte- bzw. Implantatversorgung), beim Auftreten kombinierter Hörstörungen (DD: Otosklerose) ist dringend von einer Stapedotomie wegen der Ertaubungsgefahr (aufgrund des Gusherphänomens) abzusehen. Die Gleichgewichtsstörungen sollten zuerst probatorisch medikamentös-symptomatisch (z. B. Betahistin, Arlevort) anbehandelt werden, nur bei ausgeprägter menieriformer Drehschwindelsymptomatik (ggf. mit Tumarkin-Krisen) sollte eine primäre chirurgische

Therapie angestrebt werden (Verschluss eines oder mehrerer Bogengänge, ggf. mit Saccusexposition).

Korrespondenzadresse

Prof. Dr. A. Ernst

Klinik für Hals-, Nasen- und Ohrenheilkunde, Unfallkrankenhaus Berlin
Warener Str. 7, 12683 Berlin, Deutschland
Carola.buechner@ukb.de

Danksagung. Wir danken Herrn PD Dr. Basta für die statistische Beratung.

Einhaltung ethischer Richtlinien

Interessenkonflikt. A. Ernst, I. Todt und J. Wagner geben an, dass kein Interessenkonflikt besteht.

Alle beschriebenen Untersuchungen am Menschen wurden mit Zustimmung der zuständigen Ethikkommission (Charité, EA 1/154/11) im Einklang mit nationalem Recht sowie gemäß der Deklaration von Helsinki von 1975 in aktueller Fassung durchgeführt.

Literatur

1. Benamira LZ, Maniakas A, Alzahrani M et al (2015) Common features in patients with superior canal dehiscence declining surgical treatment. *J Clin Med Res* 7(5):308–314
2. Benamira LZ, Alzahrani M, Saliba I (2013) Superior canal dehiscence: can we predict the diagnosis? *Otol Neurotol* 35(2):338–343
3. Beyea JA, Agrawal SK, Parnes LS (2012) Transmastoid semicircular canal occlusion: a safe and highly effective treatment for benign paroxysmal positional vertigo and superior canal dehiscence. *Laryngoscope* 122:1862–1866
4. Bogle JM, Lundy LB, Zapala DA et al (2013) Dizziness handicap after cartilage cap occlusion for superior semicircular canal dehiscence. *Otol Neurotol* 34(1):135–140
5. Chi FL, Ren DD, Dai CF (2010) Variety of audiologic manifestations in patients with superior semicircular canal dehiscence. *Otol Neurotol* 31(1):2–10
6. Doobe G, Ernst A, Ramalingam R et al (2015) Simultaneous labyrinthectomy and cochlear implantation for patients with single-sided Ménière's disease and profound sensorineural loss. *Biomed Res Int:Article ID 457318*. doi:10.1155/2015/457318
7. Ernst A, Basta D (2016) Gleichgewichtsstörungen, 2. Aufl. Thieme, Stuttgart
8. Goddard JC, Oliver ER, Meyer TA (2012) Bilateral posterior semicircular canal dehiscence in the setting of Hallermann-Streiff syndrome. *Ear Nose Throat J* 91(9):360–363
9. Hildebrand MS, Tack D, Deluca A et al (2009) Mutation in the COCH gene is associated with superior semicircular canal dehiscence. *Am J Med Genet A* 149A(2):280–286
10. Janky KL, Nguyen KD, Welgampola M et al (2013) Air-conducted oVEMPs provide the best separation between intact and superior canal dehiscence labyrinth. *Otol Neurotol* 34(1):127–134

11. Koo JW, Hong SK, Kim DK et al (2010) Superior semicircular canal dehiscence syndrome by the superior petrosal sinus. *J Neurol Neurosurg Psychiatry* 81(4):465–467
12. Minor LB, Solomon D, Zinreich JS, Zee DS (1998) Sound and/or pressure-induced vertigo due to bone dehiscence of the SCC. *Arch Otolaryngol Head Neck Surg* 124:249–258
13. Niesten MEF, Hamberg LM, Silverman JB et al (2014) Superior canal dehiscence length and location influences clinical presentation and audiometric and cervical vestibular-evoked myogenic potential testing. *Audiol Neurotol* 19:97–105
14. Niesten MEF, Lookabaugh S, Merchant SN et al (2014) Familial superior canal dehiscence syndrome. *JAMA Otolaryngol Head Neck Surg* 140(4):363–368
15. Niesten MEF, McKenna M, Grolman W et al (2012) Clinical factors associated with prolonged recovery after superior canal dehiscence surgery. *Otol Neurotol* 33:824–831
16. Saxby AJ, Gowdy C, Fandino M et al (2015) Radiological prevalence of superior semicircular canal dehiscence in children. *Int J Pediatr Otorhinolaryngol* 79(3):411–418
17. Takahashi N, Tsunoda A, Shirakura S et al (2012) Anatomical feature of the middle cranial fossa in fetal periods: possible etiology of superior canal dehiscence syndrome. *Acta Otolaryngol* 132(4):385–390
18. Teixeira M, Kung B, Rosowski JJ et al (2012) Histopathology of the temporal bone in case of superior canal dehiscence syndrome. *Ann Otol Rhinol Laryngol* 121(1):7–12
19. Wegner I, Eldaibes MM, Landry TG et al (2016) Effect of round window reinforcement on hearing: a TB study with clinical implications. *Otol Neurotol* 37:598–601
20. Zuniga MG, Janky KL, Nguyen KD et al (2013) Ocular versus cervical VEMPs in the diagnosis of SCDS. *Otol Neurotol* 34(1):121–126

ZiPP-Vergleich: Neurologen am zufriedensten

Vom Honorarplus blieb den Vertragsärzten zuletzt real zwar nicht viel übrig - den Spaß an der Arbeit in der eigenen Praxis hat ihnen das aber nicht verdorben. Doch es gibt Unterschiede in der Stimmungslage der einzelnen Fachgruppen.

Höhere Arbeitszeiten, ein reales Minus beim Jahresüberschuss, aber alles andere als Verdross: 65 Prozent der Niedergelassenen bewerten ihre Situation als Vertragsarzt oder -psychotherapeut als gut oder sehr gut. Bei den Hausärzten sind es sogar 69 Prozent. Das zeigt der Blick in die Daten des Zi-Praxispanels (ZiPP). Neben den harten Fakten zu Einnahmen, Praxiskosten und Jahresüberschuss erfasst das Zentralinstitut für die kassenärztliche Versorgung (Zi) in dem Panel auch regelmäßig die subjektive Stimmungslage.

Dieses Jahr wurde der Bericht aus 2014 veröffentlicht - mit den Daten aus drei Praxisjahren (2010 bis 2013). Dabei wurden die Antworten von über 5500 Praxen aus 25 Fachrichtungen ausgewertet. Spitzenreiter in Sachen Stimmung sind die Ärzte aus dem Bereich Neurologie/Nervenheilkunde/Psychiatrie: Über 75 Prozent von ihnen beschreiben ihre Situation als gut oder sehr gut. Aber auch bei den Nuklearmedizinern und Kinder- und Jugendpsychiatern geben über 70 Prozent eine positive Wertung ab.

Die gute Stimmung darf aber nicht über die wirtschaftlichen Rahmenbedingungen hinwegtäuschen: Ihre rein monetär-wirtschaftliche Planungssicherheit für die nächsten 12 Monate schätzen über 40 Prozent der Vertragsärzte und -psychotherapeuten nämlich als weniger gut oder gar schlecht ein. Pessimistisch äußern sich vor allem die Orthopäden: Sie schätzen ihre Gesamtlage zu 60 Prozent als weniger gut oder schlecht ein. Bei den eher stagnierenden Jahresüberschüssen, die das Zi für die Jahre 2010 bis 2013 ermittelt hat, kein Wunder.

Ein Viertel der Vertragsärzte und -psychotherapeuten hat in 2013 immerhin einen Jahresüberschuss von weniger als 83.200 Euro erwirtschaftet. Insgesamt betrachtet haben Praxiskosten und Inflation dafür gesorgt, dass die Ärzte im Schnitt real ein Minus

von 1,1 Prozent beim Jahresüberschuss hinnehmen mussten. Der durchschnittliche Jahresüberschuss je Praxisinhaber lag bei 145.400 Euro.

Es sind eher andere Faktoren, die die Ärzte dennoch positiv stimmen. So beschreiben rund 85 Prozent der befragten Praxisinhaber die Zusammenarbeit mit Kollegen und Kliniken als gut oder sehr gut.

Hochzufrieden scheinen die Ärzte auch mit ihrem Personal zu sein: Über 90 Prozent schreiben ihren nicht-ärztlichen Mitarbeitern eine gute bis sehr gute Qualifikation zu. Die technische Ausstattung der Praxen wird von über 80 Prozent der befragten Ärzte positiv bewertet. Gleiches gilt für die Unterstützung durch die Praxis-EDV. Wo der Schuh drückt, zeigt sich aber etwa daran, dass über die Hälfte die Zusammenarbeit mit Krankenkassen, Reha-Trägern und auch Privatversicherern als weniger gut bis schlecht bewerten.

Trotz der Veränderungen in der ambulanten Versorgung durch den zunehmenden Ärztemangel und so manche Gesetzesänderung: Im Vergleich zum Jahresbericht 2013 (mit den Daten aus 2009 bis 2011) ist die Stimmung in den Praxen gestiegen. Damals schätzten 59 Prozent der Niedergelassenen ihre Gesamtsituation als gut oder sehr gut ein. Bei den Hausärzten waren es 61 Prozent.

**Quelle: Ärzte Zeitung,
www.aerztezeitung.de**